Comment je fais une échographie au premier trimestre : la théorie

Jean-Baptiste Haumonté
Centre de Médecine Fœtale
CHU Nord Marseille

Echo du 1er Trimestre
« Objectif »

- Déterminer la vitalité fœtale
- Dater la grossesse
- Diagnostic de grossesse multiple
- Mesure de la clarté nucale
- Diagnostic de malformations fœtales
- Aspects du placenta et du LA, pathologie gynécologique

RAPPORT
du
COMITE NATIONAL TECHNIQUE
de
L'ECHOGRAPHIE
DE DEPISTAGE PRENATAL

2001

Elements devant figurer dans le compte rendu de l'examen de depistage du premier trimestre (de preference entre 11sa+0j et 13sa +6 jours)

Identification du praticien effectuant l'échographie :

- Nom
- Prénom
- Adresse
- Téléphone

Identification de la patiente :

- Nom
- Prénom
- Date de naissance

Identification du demandeur de l'examen

Indication de la machine utilisée :

- Marque
- Type
- Date de première mise en circulation

Informations initiales :

- Date de l'examen
- Date des dernières règles
- Date de début de grossesse si établi
- Terme théorique (semaines et jours d'aménorrhée)
- Terme corrigé (semaines et jours d'aménorrhée, mode de détermination du début de grossesse)

Contenu de l'examen *:

- Nombre de fœtus (en cas de grossesse multiple : les informations relatives à chacun des fœtus doivent être clairement individualisées. La chorionicité doit être précisée et documentée)
- Mobilité spontanée
- Activité cardiaque (chiffrer la fréquence cardiaque si inhabituelle)
- Longueur crânio-caudale exprimée en millimètres
- Diamètre bipariétal (exprimé en millimètres)
- Contour de la boîte crânienne
- Absence de particularité de la ligne médiane
- Paroi abdominale antérieure
- Présence de quatre membres comprenant chacun trois segments
- Volume amniotique
- Aspect du trophoblaste (placenta)
- Absence de masse annexielle suspecte.
- Mesure de la clarté nucale exprimée en millimètres et 1/10 de millimètres (après information spécifique, et si la patiente le souhaite, il peut être procédé à un calcul de risque d'anomalie chromosomique).

Conclusion

- Si examen sans particularité : une phrase synthétique pour l'ensemble.
- Le cas échéant :
  - Correction de terme exprimée en semaines + jours d'aménorrhée et sous forme de proposition de date de début de grossesse.
  - Proposition d'échographie diagnostique.
  - Difficulté technique rencontrée (préciser laquelle).

- Nombre de fœtus (en cas de grossesse multiple : les informations relatives à chacun des fœtus doivent être clairement individualisées. La chorionicité doit être précisée et documentée)
- Mobilité spontanée
- Activité cardiaque (chiffrer la fréquence cardiaque si inhabituelle)

- Volume amniotique
- Aspect du trophoblaste (placenta)
- Absence de masse annexielle suspecte.

Longueur crânio-caudale exprimée en millimètres

- Plan sagittal strict
- Visibilité nette de l'ensemble des limites craniales et caudales
- Position intermédiaire de la tête fœtale

Diamètre bipariétal (exprimé en millimètres)



Datation de la grossesse

- Datation à +/- 5 jours
- BIP et PC : bon moyen de dater une grossesse après 12SA

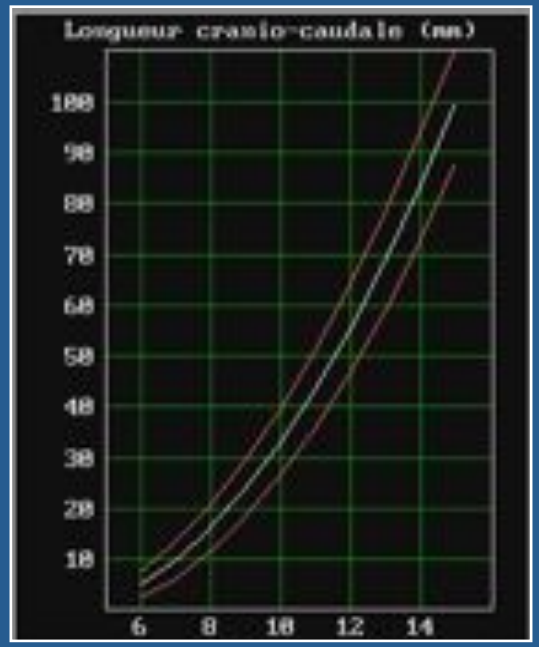

- Contour de la boîte crânienne
- Absence de particularité de la ligne médiane

Coupe sagittale et transversale

- Paroi abdominale antérieure

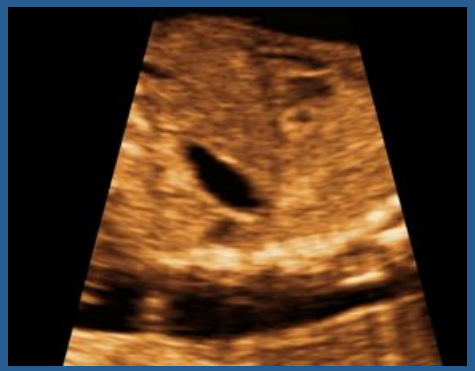
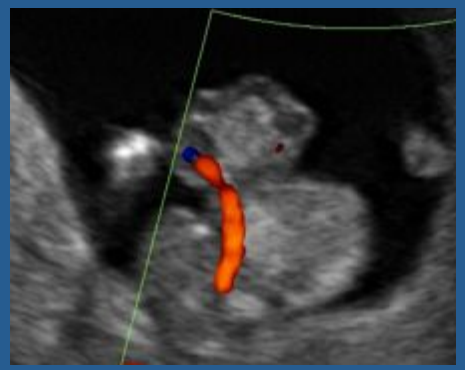
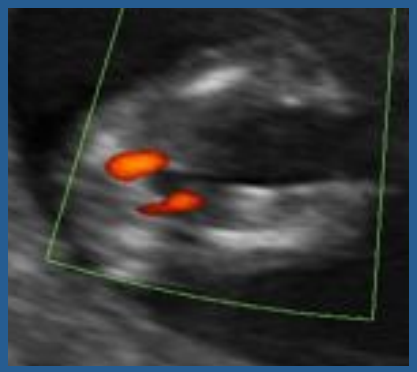

- Présence de quatre membres comprenant chacun trois segments

IT : Intracranial transluceny
Clarté intracérébrale echo 1er trimestre

R.Chaoui, B.Benoit … K.H.Nicolaides. Ultrasoud Obstet Gynecol 2009

IT : Intracranial translucency
Disparition de la clarté intracérébrale

R.Chaoui, B.Benoit … K.H.Nicolaides. Ultrasoud Obstet Gynecol 2009

- Mesure de la clarté nucale exprimée en millimètres et 1/10 de millimètres (après information spécifique, et si la patiente le souhaite, il peut être procédé à un calcul de risque d'anomalie chromosomique).

- Londown down 1866
  - Down syndrome :
    - nuque épaisse, facies plat, nez petit

- Critères échographiques 1998

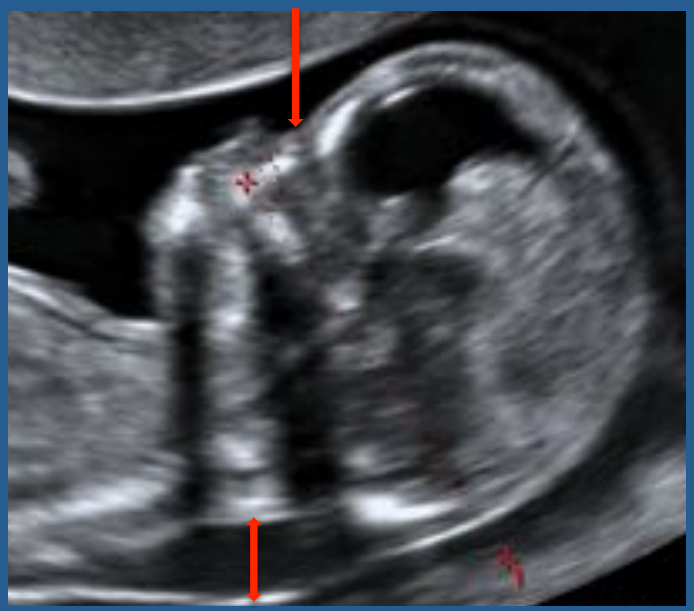

- Herman 1999
  - 3 critères majeures : 2 points
  - 3 critères mineures 1 point

Snidjers, Lancet

- Mesure de la clarté nucale exprimée en millimètres et 1/10 de millimètres (après information spécifique, et si la patiente le souhaite, il peut être procédé à un calcul de risque d'anomalie chromosomique).

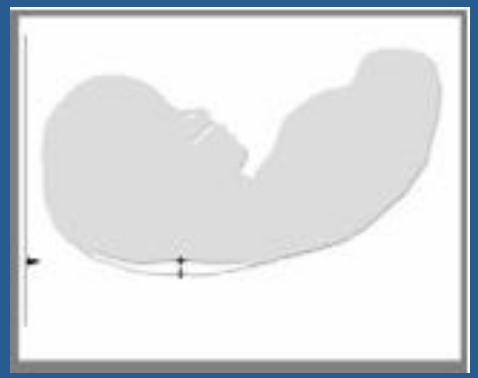

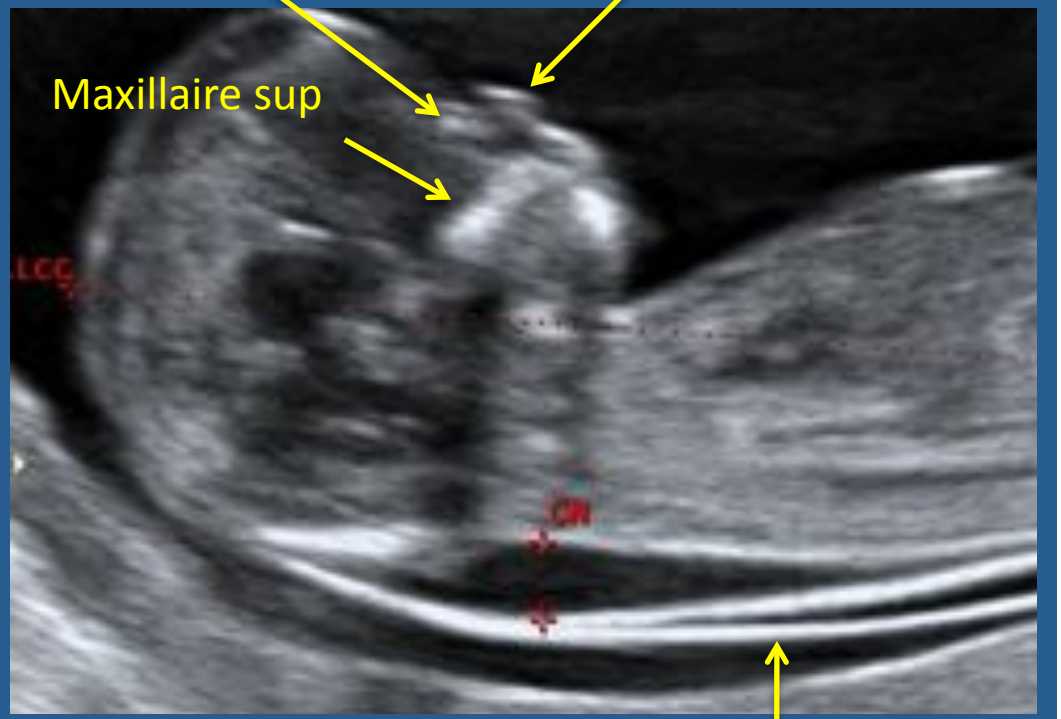

Longueur cranio-caudale 45 – 84mm
Réaliser 3 mesures, retenir la plus élevée

Plan sagital 0/2

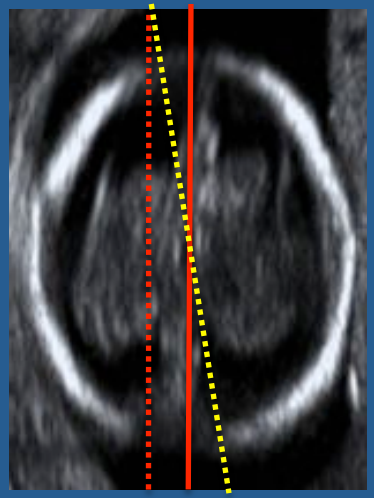

Axe para-sagital

Calipers : On to On 0/2

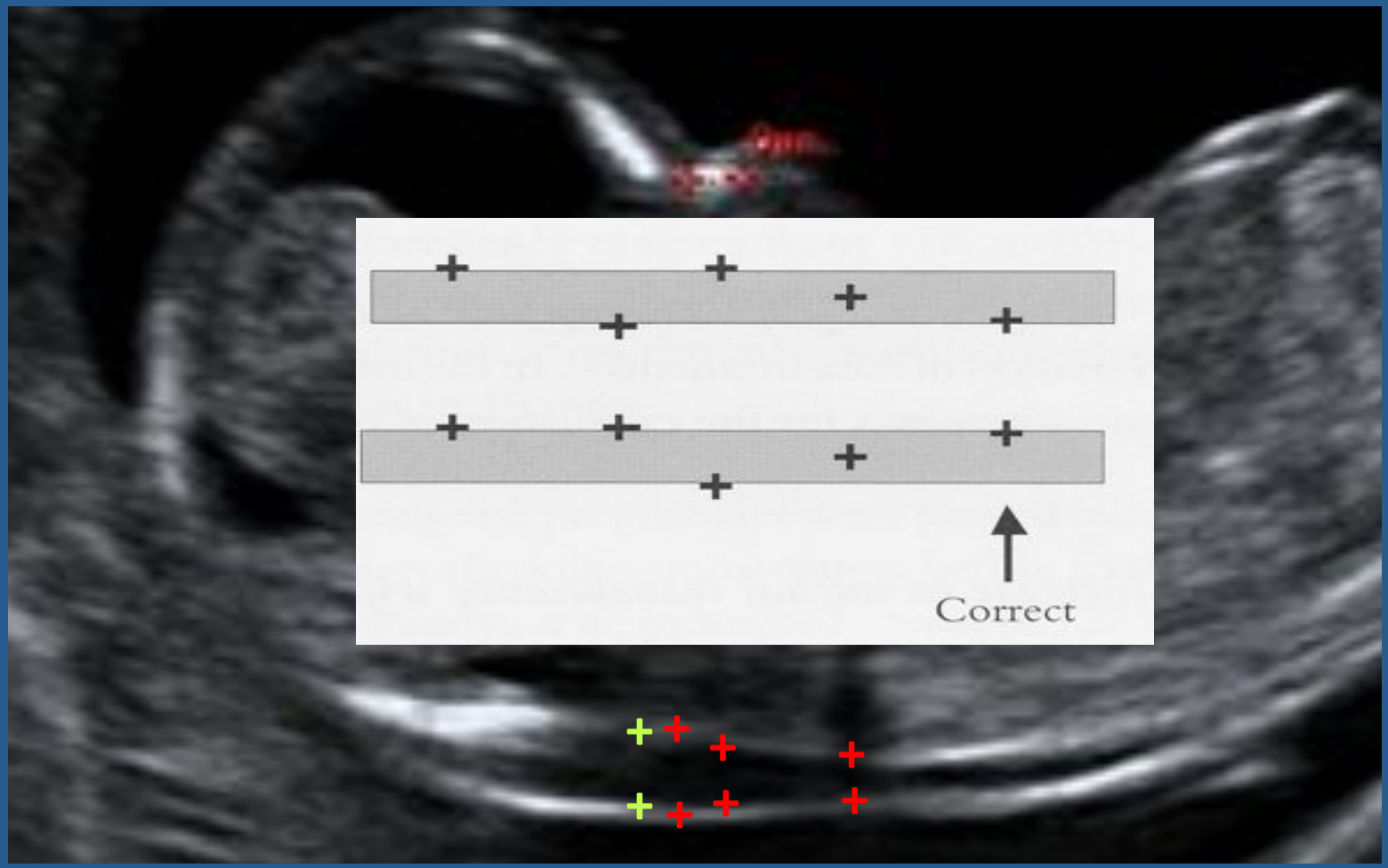

Plan cutanée visible sur tout le dos 0/2

Herman

Attendre la mobilisation du fœtus

Herman ≥ 7

EPP 2010
100 echographistes
1000 clichés
1er trimestre
Validité < 50%

Sources d ’erreur et pièges

- Absence de profil strict
- Position des calipers : On to On
  - La partie mesurée n’est pas la plus large
  - Taille de l’image
- Cordon autour du cou

Confusion entre la membrane amniotique et la peau

Hyperextension ou hyperflexion du cou fœtal

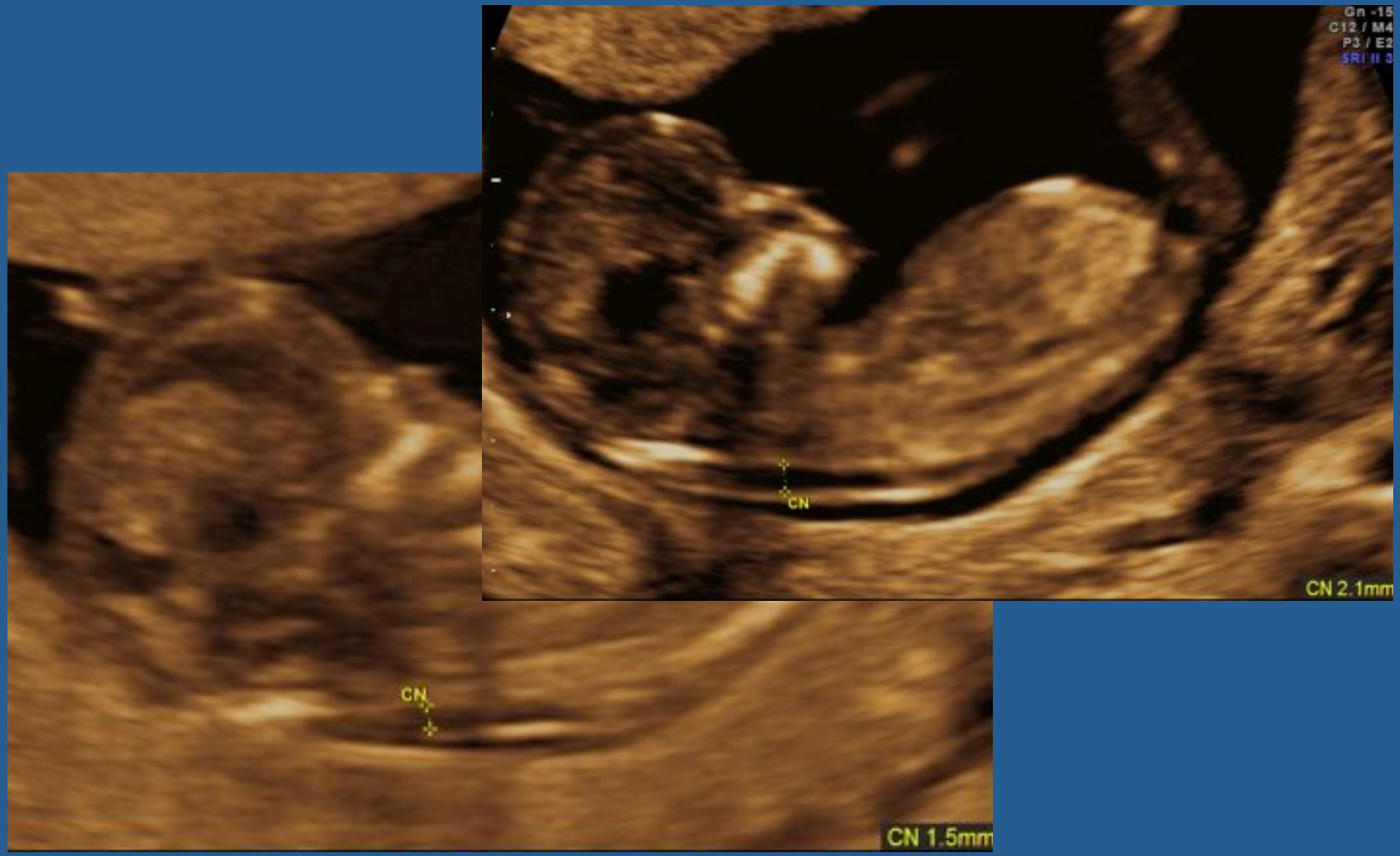

Clarté de nuque :
Le 1/10 de millimètre peut il tout changer?

Euploïde Trisomie 21

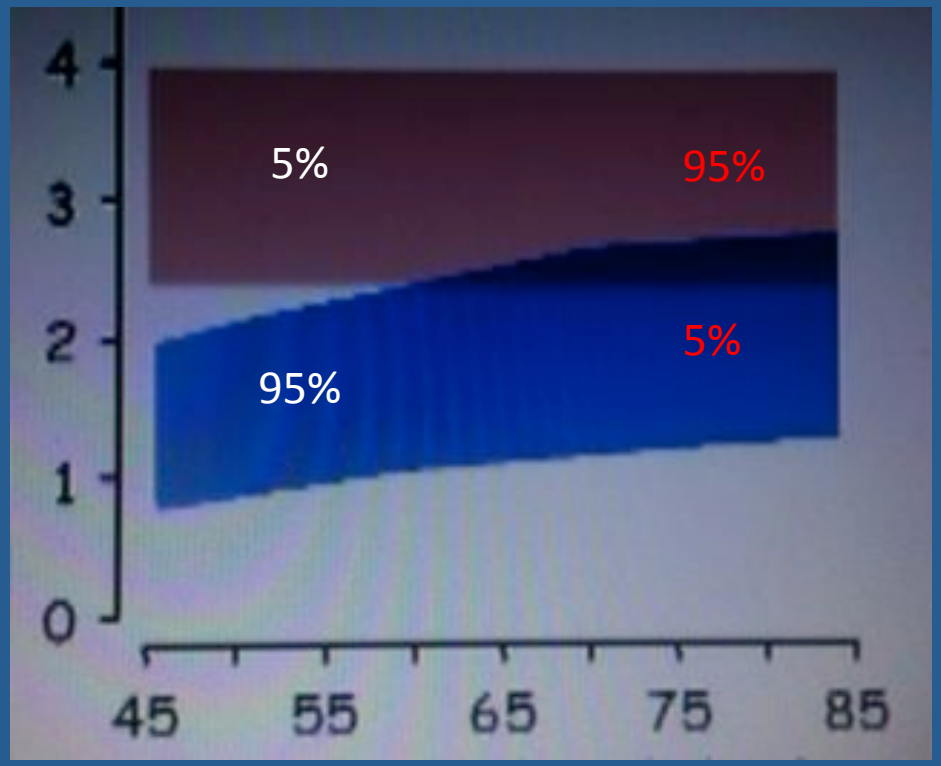

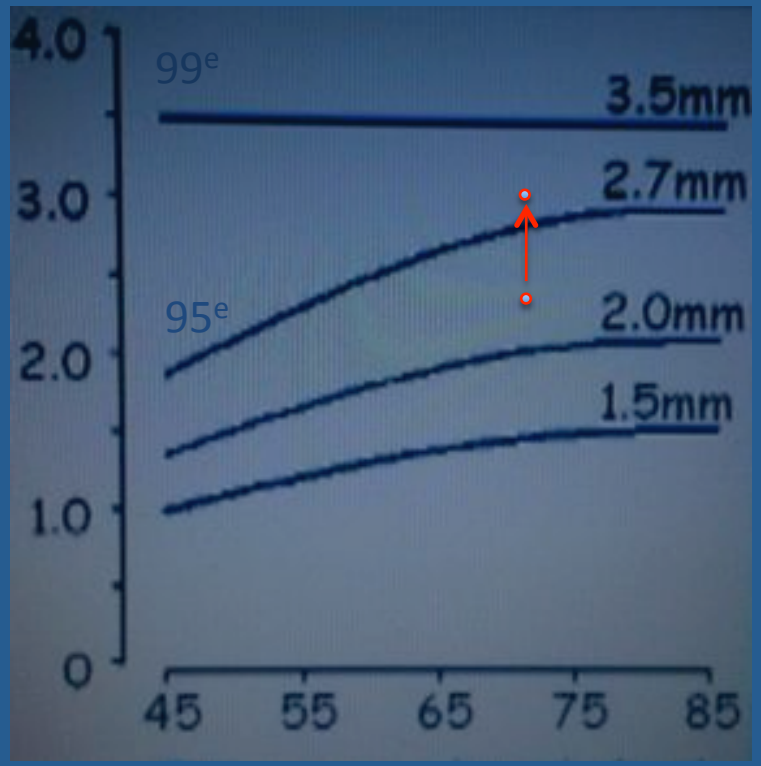

Wright 2009

Clarté de nuque :
Le 1/10 de millimètre peut il tout changer?

Likelihood Ratio (LHR)

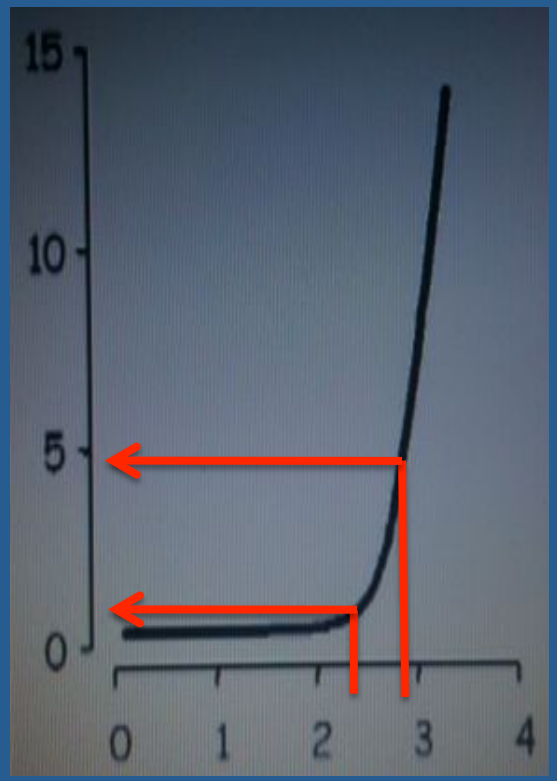

Clarté de nuque

Risque = Risque lié à l'âge x LHR

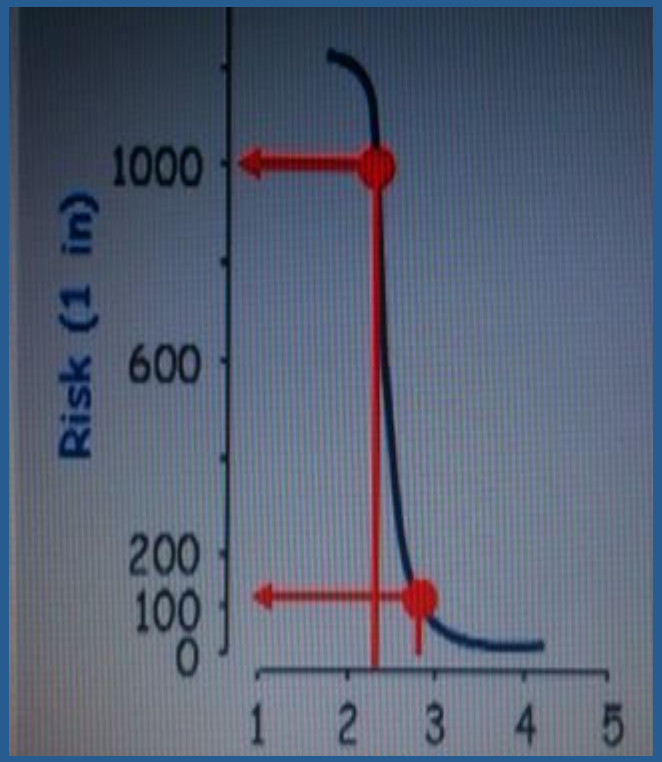

Clarté de nuque

Quand réaliser l'échographie du 1er trimestre

Précoce : 11SA

+

Meilleur rendement du MSM 1er trimestre

Mesure Clarté de nuque

Examen 2ème intention

-

Morphologie plus difficile (cœur, reins, rachis)

Echographie trop précoce

Tardif : 13SA

+

Morphologie détaillée

-

Difficulté technique (Nuque)

Dépassement de la date limite pour mesure de nuque

Performance des MSM du 1er trimestre

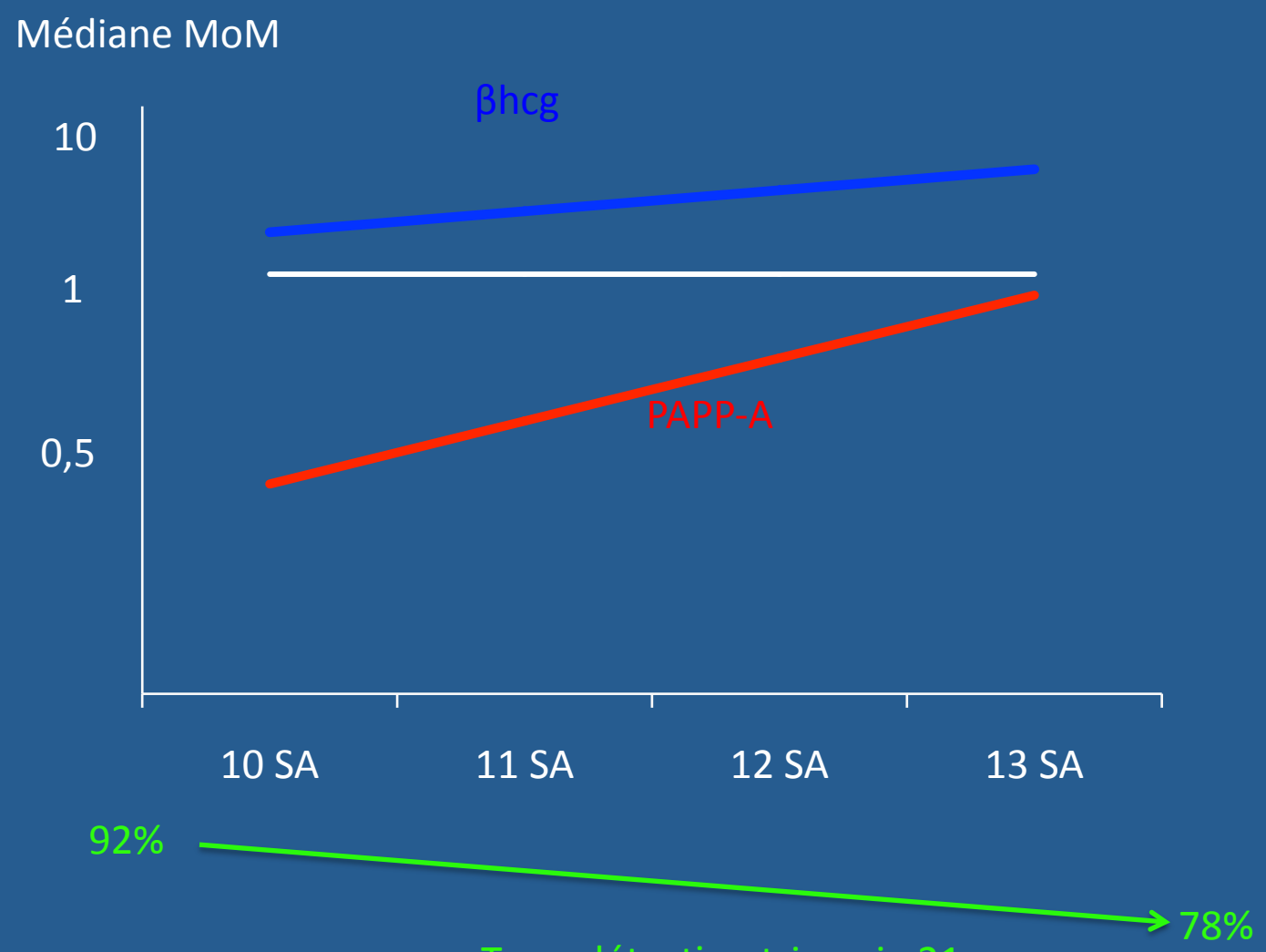

Taux détection trisomie 21
clarté nuque + MSM 1er Trimestre

Les images statiques suivantes font partie du compte rendu

- Longueur cranio-caudale, marqueurs de mesure en place **
- Diamètre bipariétal, marqueurs de mesure en place **.
- Clarté nucale, marqueurs de mesure en place **.

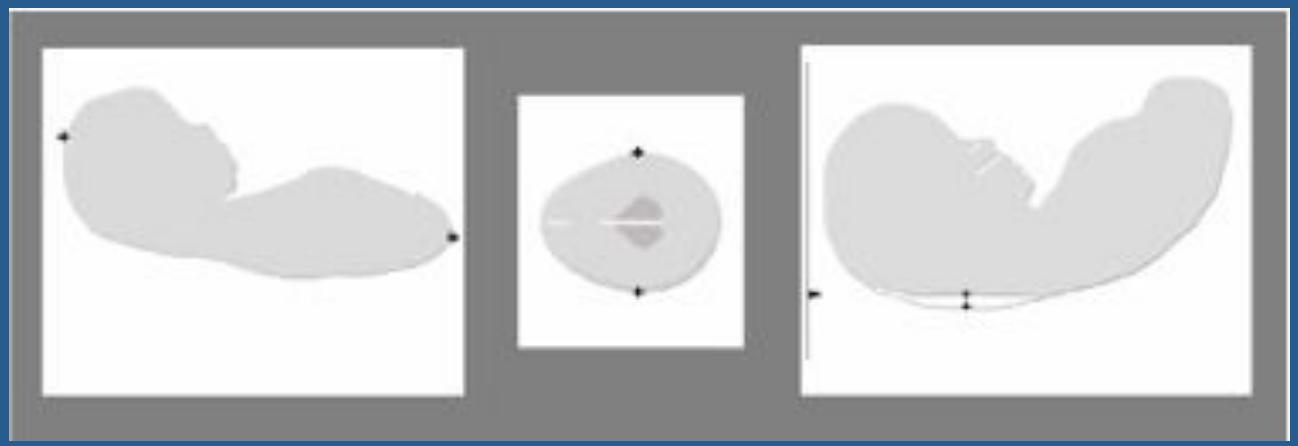

Conclusion

- Si examen sans particularité : une phrase synthétique pour l'ensemble.
- Le cas échéant :
  - Correction de terme exprimée en semaines + jours d'aménorrhée et sous forme de proposition de date de début de grossesse.
  - Proposition d'échographie diagnostique.
  - Difficulté technique rencontrée (préciser laquelle).